



Nationell riktlinje

2017

På uppdrag av Svensk Gastroenterologisk Förenings styrelse

Perianal Crohns sjukdom

Datum för fastställande: 2017-04-20

Datum för översyn:

Datum för revidering:

Arbetsgruppens ordförande:

Pär Myrelid, Universitetssjukhuset, Linköping

par.myrelid@liu.se

Arbetsgruppens medlemmar:

Jonas Bengtsson, Sahlgrenska Universitetssjukhuset/Östra, Göteborg

Michael Eberhardson, Danderyds Sjukhus, Stockholm

Disa Kalman, Universitetssjukhuset, Linköping

Antoni Zawadzki, Skånes Universitetssjukhus, Malmö

Granskat av:

Jan Björk, Karolinska Universitetssjukhuset, Solna

Wilhelm Graf, Akademiska Sjukhuset, Uppsala

Henrik Hjortswang, Universitetssjukhuset, Linköping

Innehållsförteckning

Sammanfattning	3
Terminologi	4
Perianala manifestationer av Crohns sjukdom (algoritm)	5
Bakgrund	6
Hemorroider	6
Hudflikar	6
Analfissurer	6
Analfissurer och ulcerationer	7
Anal striktur	8
Anal- och rektalcancer	8
Perianala abscesser och fistlar	9
Prokterectomi	14
Referenser	15
Appendix	18

Sammanfattning

- Multidisciplinär patient som skall bedömas av radiolog, gastroenterolog och kolorektalkirurg.
- Behandlingsmål är symtomreduktion, bevarande av kontinensen och om möjligt bespara patienten proktectomi och stomi. I utvalda fall kan rekonstruktiva ingrepp möjliggöra läkning.
- Adekvat abscessdränage innan immunomodulering /biologisk behandling påbörjas. Redan pågående immunomodulering kan fortgå men pågående biologisk behandling uppskjutes till dränage säkerställts.
- Hörnstenarna för behandling är seton, antibiotika, immunomodulering och anti-TNF-behandling.
- Ytterligare kirurgi är endast indicerat om patienten inte har pågående proktit och har symtom från fistlarna.
- Klyvning kan övervägas vid ytliga fistlar.
- Patienter med pågående biologisk behandling och abscessutveckling skall handläggas av enhet som har både gastroenterologisk och kolorektalkirurgisk kompetens.

Terminologi

Biologisk behandling innebär terapi med antikroppar mot till exempel TNF (influximab, adalimumab, certolizumab), integrin $\alpha4\beta7$ (vedolizumab) eller interleukin 12/23 (ustekinumab).

”**Destruktiv sjukdom**” innebär perianal Crohns sjukdom som via inflammation ger upphov till vävnadsdestruktion (i form av vävnadsdefekt och/eller stenosering) och därigenom funktionell påverkan.

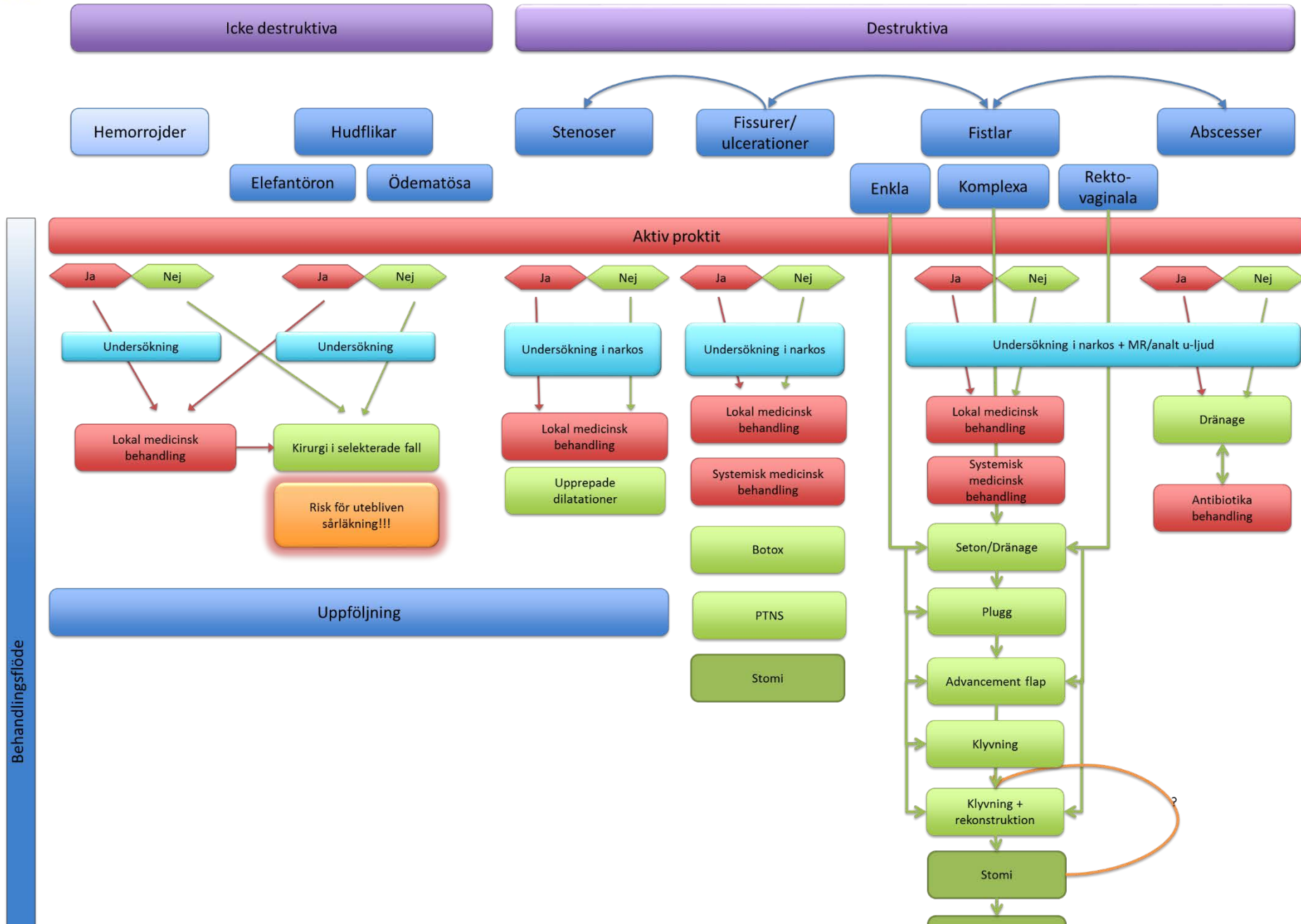
Immunomodulering innebär i det här fallet i första hand azatioprin och mercaptopurin. Även metotrexat ingår i denna grupp men är inte indicerat för perianal Crohns sjukdom.

Lokal medicinsk behandling innefattar symptomatisk behandling lokalt med till exempel lokalanestetikum (lidokain) och muskelrelaxerande salvor (diltiazem, nitroglycerin).

Systemisk medicinsk behandling innefattar anti-inflammatorisk behandling med immunomodulerare och anti-TNF-behandling med influximab.



Perianala manifestationer av Crohns sjukdom





Bakgrund

Hemorroider och hudflikar kan förekomma vid Crohns sjukdom. Upp till var tredje Crohn-patient har hudflikar² medan däremot hemorroider verkar vara mindre vanligt förekommande än hos normalpopulationen³. Analfissurer och ulcerationer förekommer också relativt ofta vid Crohns sjukdom, upp till 21-35% respektive 5-10% av patienterna drabbas². Det kan dock ibland vara svårt att dra en tydlig skiljelinje mellan dessa två grupper, och det är inte heller alltid av klinisk betydelse. När det gäller analstrikturer förekommer dessa i upp till 9-22 % av fallen, oftast i samband med perianala fistlar². Risken för anal- respektive rektalcancer är ökad vid perianal Crohn och vid avvikande utseende och sjukdomsförlopp bör detta tas i åtanke⁴. Perianala abscesser och fistlar är vanliga komplikationer vid Crohns sjukdom och förekommer någon gång under sjukdomsförloppet hos 30-50 % av patienterna⁵⁻⁷. I upp till 45 % av fallen förekommer analfistel som debutsymtom⁵. Därför är det viktigt att utreda patienter med avancerad och/eller recidiverande perianal fistelsjukdom utan känd Crohn-diagnos för eventuell förekomst av inflammatorisk aktivitet i tarmen.

Hemorroider

Definition

Hemorroider graderas på samma sätt som vid icke Crohn⁸.

Behandling och resultat

Prolaberande interna hemorroider är ovanligt vid Crohns sjukdom⁹. Föreligger hemorroider ger det sig oftare tillkänna som hudflikar enligt nedan. Kirurgisk behandling är sällan indicerad. Operativ åtgärd av hemorroider kan påverka kontinensen och detta faktum samt risken för läkningsproblem gör att en mycket restriktiv hållning rekommenderas och vid aktiv Crohns sjukdom är operation kontraindicerad^{3, 9, 10}.

Hudflikar

Definition

Hudflikar hos patienter med Crohns sjukdom kan vara orsakade av återkommande fistlar och fissurer och är associerade med perianalt ödem och är ofta ett tecken på underliggande sjukdom. Hudflikarna kan delas upp i två typer¹¹:

1. Stora, ödematösa och missfärgade med blårosa färg
2. Stora normalfärgade hudflikar (s.k. "elefantöron")

Behandling och resultat

Hudflikar av typ 1 har ofta tecken på aktiv sjukdom i det perianala området, med ökad lokal symtombörda i samband med ett skov. Kirurgisk behandling absolut kontraindicerad då detta med mycket stor sannolikhet resulterar i uttalade läkningsproblem.

Hudflikar av typ 2 brukar inte ge upphov till smärta men kan ibland orsaka hygieniska problem. Även här ska man vara mycket restriktiv med kirurgisk åtgärd då det finns en klar risk för läkningsproblem. Kirurgisk behandling efterfrågas förvånansvärt sällan av patienterna^{11, 12}.

Analfissurer och ulcerationer

Definition

Ulcerationer och fissurer är sår i eller i anslutning till analkanalen och innebär en substansdefekt av slemhinna och/eller hud. Det är en glidande övergång mellan dessa två tillstånd och ofta menar man en bredare och djupare sårighet med ulceration och en blottlagd sfinkter vid fissur. De flesta idiopatiska analfissurer ligger i bakre medellinjen men vid Crohns sjukdom kan de ofta vara multipla med annat läge än medellinjen. De är förvånansvärt ofta smärtfria men kroniska och kan orsaka stora hudflikar. Till skillnad från idiopatiska fissurer är Crohn-relaterade fissurer ofta inte associerade med ökad vilotonus i sfinktern.

Behandling och resultat

Fissurer kan obehandlade utvecklas till abscesser och fistlar hos upp till 26 % av patienterna^{9, 13}. Som medicinsk behandling ges smärtstillande salvor (lidokain) och om ökad vilotonus föreligger i kombination med kramplösande läkemedel (glyceryltrinitrat, diltiazem och eventuellt Botox-injektioner). Botox-injektioner är att föredra istället för lateral sfinkterotomi då effekten är reversibel^{14, 15}. Vid behandlingsrefraktära fissurer kan man även prova att behandla med högdos steroider topiskt¹⁶ (evidensen är i litteraturen begränsad men delar av arbetsgruppen har stor erfarenhet av detta, angående dosering var god se appendix) eller tacrolimus-salva^{17, 18}. Ett nytt mycket lovande behandlingsalternativ är PTNS (Perkutan Tibial Nerv Stimulering) men

erfarenheterna så här långt är begränsade. Behandlingen ges 30 minuter dagligen i 5 vardagar två veckor i följd¹⁹⁻²¹.

Spannet av symptom kan vara stort vid anala ulcerationer, från asymptomatiska till extremt smärtsamma. I uttalade fall kan ulcerationerna erodera ner till sfinktermuskulaturen och destruera hela anorektum vilket kan leda till anorektala strikturer, perianala abscesser och komplexa fistlar. Adekvat medicinsk behandling är av största vikt och med undantag av de kramplösande preparaten kan man prova samma behandlingar som vid fissurer (topisk behandling med lidokain, steroider och tacrolimus). Många av dessa patienter har behov av systemisk behandling och det finns till exempel goda erfarenheter av infliximab som behandling av svåra anala ulcerationer²². Många patienter behöver avlastas med temporär eller permanent stomi och hos vissa patienter läker inte ulcerationerna trots avlastningen och prokterectomi kan bli nödvändigt.

Anal striktur

Definition

Anal stenosis kan definieras enligt Cardiff i två grader²³. I svensk klinisk praxis är det grad 2 (fibrotisk stenosis) som används för att beskriva anal striktur. Den inflammatoriska grad 1 brukar inte klassificeras som striktur i Sverige. Man kan också klassificera strikturerna i korta (<2 cm) och långa (≥2 cm) vilket i arbetsgruppens bedömning kan ha ett prognostiskt värde¹¹.

Behandling och resultat

Vid stenosis grad 1 kan anti-inflammatoriska läkemedel ha god effekt^{24, 25}. Behandlingen vid anala stenosis grad 2 baseras på anala dilatationer och behandling av eventuell samtidig underliggande inflammation. Den inledande dilatationen bör ske i anestesi med tanke på smärtan men kan därefter ske med självdilatationer i hemmet av patienten själv (med hjälp av mandrängen till ett barnproktoskop)^{26, 27}. Man ska vara försiktig vid dilatationerna och studier har påvisat en viss ökad risk för komplikationer om man överstiger 12 mm²⁸. Anala stenosis, särskilt vid samtidig kolorektal inflammation, är en av de största riskfaktorerna för att behöva permanent stomi vid Crohns sjukdom²⁷.

Anal- och rektalcancer

Definition

Cancer vid perianal Crohn kan utgöras av både skivepitel och adenocarciom och det finns viss evidens för att skivepitelcancer vid Crohns sjukdom inte alltid är HPV-associerad så som förväntat^{29, 30}.

Behandling och resultat

Behandlingen skiljer sig inte från sedvanlig behandling av anal- respektive rektalcancer. Den relativa risken för perianal malignitet är förhöjd (1,3-1,6 ggr ökad risk)^{25, 29, 30} vid perianal Crohn men den absoluta risken är dock låg (<1 %)³¹ varför det inte är något större kliniskt problem. Vid avvikelser från det förväntade bör man dock vara frikostig med biopsier (i narkos) för att utesluta underliggande malignitet⁴.

Perianala abscesser och fistlar

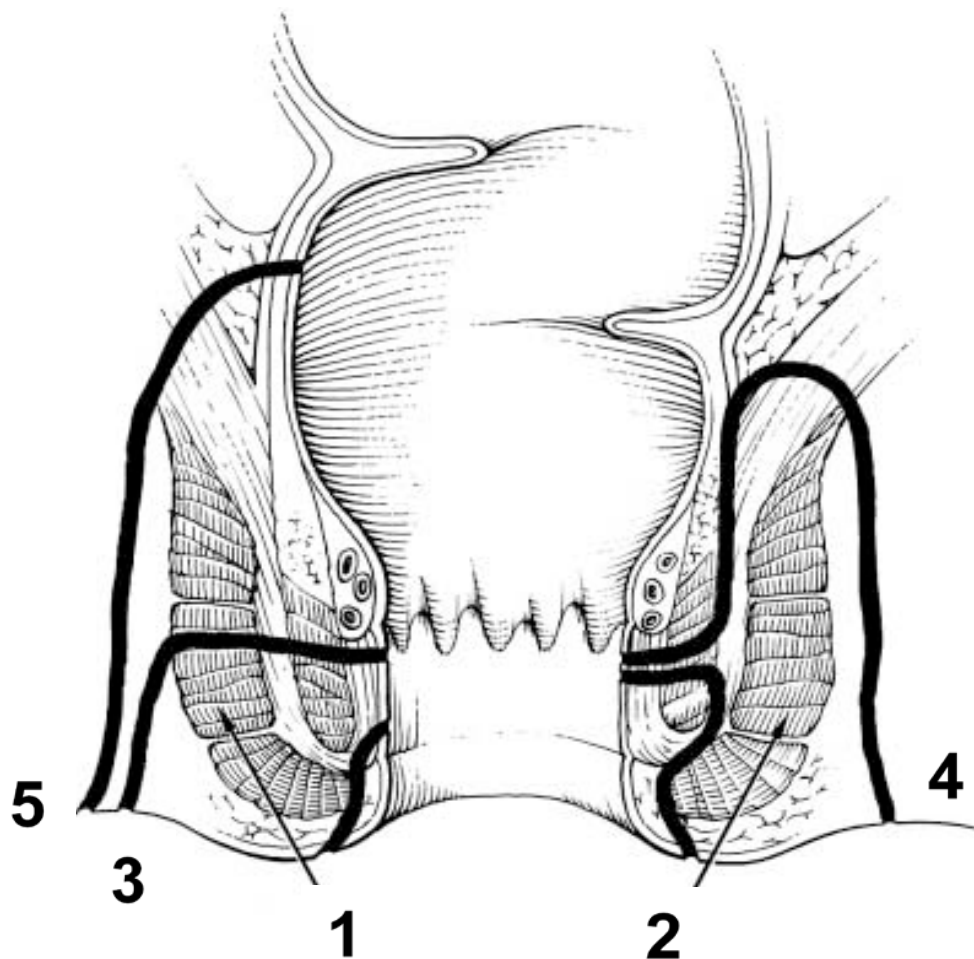
Definition

Arbetsgruppen har valt att använda indelning efter Bell *et al* från S:t Marks¹, vilken också användes i ECCO-dokumentet 2006³², som grupperar fistlar i enkla och komplexa (Figur 1).

Figur 1

Den klassiska anatomiska indelningen av anorektala fistlar enligt Parks⁶

1. Superficiell; 2. Intersfinkterisk; 3. Transsfinkterisk; 4. Suprasfinkterisk; 5. Extrasfinkterisk och hur denna är relaterad till den här använda indelningen enligt Bell (Enkel:1-2; Komplex:3-5)¹.



A. Enkel perianal fistel – anokutan fistel som utgår vid eller nedom linea dentata, som inte involverar sfinktermuskulaturen eller som går intersfinkteriskt

B. Komplex fistel – involverar sfinktermuskulaturen och går trans-, supra- eller extrasfinkteriskt. Även anovaginala fistlar och ventrala fistlar hos kvinnor bör klassas som komplexa fistlar.

Behandling och resultat

Angivna läkningsfrekvenser i litteraturen ligger på 25-80% av kirurgisk behandling enbart³³ men definitionerna på läkning varierar stort och det hela är svårtolkat. Erfarenheten hos arbetsgruppen är dock utläkning i det lägre intervallet och ofta sker det i kombination med anti-inflammatorisk

behandling. De operationsmetoder som framför allt användes är klyvning, kollagen-plugg och ”advancement flap”^{11, 12}. Nya svenska data anger läkning hos hälften efter upprepade ingrepp (≥5 operationer)³⁴. Det är också uppenbart att prognosen är sämre för komplexa fistlar^{34, 35}. All anal kirurgi kan påverka patients kontinens vilket det måste informeras om tidigt (se nedan).

Initial kartläggning och behandling

Perianala abscesser hos Crohn-patienter

Perianala abscesser debuterar ofta akut med svåra symtom och kräver akut handläggning och patienterna skall remitteras till kirurg för akut omhändertagande. Initial behandling är kirurgisk dränering. Antibiotika ges vid allmänpåverkan. Det är viktigt att inte leta efter fistel för att lägga seton i det akuta skedet; man bör om möjligt ge tillfälle till spontanläkning av abscess³⁶. Om uppenbar fistelgång vid recidiverande abscess där erfaren kolorektalkirurg finns tillgänglig kan seton läggas in - annars bör man avstå. Däremot är risken för fistelutveckling mycket hög vid supraleatoriska abscesser och abscesser i samband med proktit, varför inläggning av seton kan övervägas i dessa fall av komplicerad anorektal sjukdom³⁶. Angående läkemedelsbehandling se nedan.

Perianala fistlar hos Crohn-patienter

Utredningen av perianala fistlar bör vara multidisciplinär och en IBD-patient med fistel skall alltid bedömas av kolorektalkirurg och i möjligaste mån gemensamt med gastroenterolog. För preoperativ kartläggning av sjukdomsutbredning är det obligat med koloskopi och i selekterade fall MRI av tunntarm eller kapselendoskopi. Fistelsystemet är ofta utbrett och komplicerat vid Crohns sjukdom och skall därför utredas preoperativt med MRI och/eller 3D analt ultraljud, ev med tillägg av väteperoxid³⁷⁻³⁹. Därefter planeras undersökning i narkos. De tre modaliteterna för diagnostik av fistel är likvärdiga, men kombination av minst två ger ökad säkerhet i bedömningen^{40, 41}. Behandlingsstrategi skall diskuteras och beslutas på IBD-konferens efter fullgjord kartläggning. Angående läkemedelsbehandling se nedan.

Symptombörda värderas inklusive fistelrelaterade symtom på sekretion och ömhet/smärta. Symtomindex såsom PDAI (perianal disease activity index)⁴² och SHS (short health scale)⁴³ eller liknande kan vara av värde vid symptomvärderingen både på kort och lång sikt. Vid initialt mottagningsbesök görs rektoskopi. Var frikostig med biopsier om något ser avvikande ut (se ovan under anal- och rektalcancer). Informera patienten om fistelsjukdomen och långtidsstrategi, med ofta upprepade undersökningar och kirurgi för att uppnå långvarig symptomlindring och i enstaka fall läkning.

Behandling och resultat

Asymptomatiska perianala fistlar hos patienter med Crohns sjukdom skall inte behandlas. Hos patienter med asymtomatisk perianal fistulering där tarmsjukdomen för övrigt kräver anti-TNF-behandling kan seton övervägas men är inte obligat.

Symtomatiska fistlar bör behandlas med antibiotika i form av ciprofloxacin och/eller metronidazol i väntan på ytterligare åtgärder. Fyra icke-randomiserade, men kontrollerade studier tyder på att detta ger snabb symtomlindring, men symtomen recidiverar i princip alltid efter utsättning⁴⁴⁻⁴⁸.

Antibiotikabehandlingen kan övervägas, i symtomlindrande syfte, 7-10 dagar postoperativt när seton lagts.

Som initial kirurgisk behandling rekommenderas lös seton och behandlande kirurg bör ha vana av ingreppet. Man bör undvika påverkan på analsfinkter i möjligaste mån, då all kontinensfunktion är viktig vid diarrésjukdom⁴⁹. Studier har visat att kombination av seton och immunmodulerande behandling är bättre än vardera separat⁵⁰, varför man bör överväga att detta initieras samtidigt. Detta gäller särskilt vid proktit. Är det en förstagsbehandling (eller recidiv efter >2 år) initieras behandling med AZA/6-MP^{50, 51}, medan recidiverande fistelsjukdom eller mycket komplicerat fistelsystem med proktit i enstaka fall kan föranleda anti-TNF-behandling redan i initialskedet. Det kan också vara aktuellt med tunntarms- eller kolonresektion för att minska allmän sjukdomsaktivitet och därmed gynnsamt påverka den anorektala fistelsjukdomen⁵².

Upprepad anal kirurgi kan äventyra patientens kontinens varför symptombördan bör styra valet av behandling och dess intensitet. En relativt symptomfri patient med välfungerande seton måste informeras om riskerna. Om patienten vill uppnå läkning av fisteln krävs ibland avancerad kirurgi och avlastande stomi. Då bot av grundsjukdomen ju inte är möjlig skall fokus vara att bevara anorektal funktion och minimera symptombördan. I S:t Marks-materialet krävde 40 % av patienterna med komplex fistelsjukdom abdominell kirurgi under handläggnings/läkningsförloppet¹.

Rektovaginal fistel

Symptomatisk rektovaginal fistel behandlas enligt ovan med lös seton om behov av dränage bedöms föreligga, dvs samtidig perineal sepsis. Asymptomatisk fistel, eller med ringa symptom, behandlas ej kirurgiskt^{32, 53}. Vid rektovaginal fistel är advancement flap och gracilislambå att

föredra medan biologiska implantat har visat sig vara ett mindre lämpligt alternativ och ofta krävs en avlastande stomi^{54, 55}.

Uppföljning och fortsatt behandling

Uppföljning bör göras cirka två månader efter påbörjad medicinsk eller kirurgisk behandling. Vid god kontroll av mukosainflammation och fistelaktivitet med seton och azatioprin/6-MP-behandling bör man ta ställning till om försök till reparativ kirurgi ska göras eller om symtombördan är så låg att fortsatt konservativ behandling med seton och immunomodulerande behandling är att föredra. Vid fortsatta stora besvär görs nya undersökningar i narkos och MRI/ultraljud för att utesluta suboptimalt setonläge med dåligt dränage av abscess/fistel, alternativt terapivikt på AZA/6-MP. Vid hög symtombörda trots immunomodulerande behandling bör det tidigt tas ställning till anti-TNF-terapi. Arbetsgruppens rekommendationer vid anorektal fistelsjukdom med terapivikt på AZA/6-MP är kombinationsbehandling med kirurgi och infliximab. Som ett första steg är det viktigt före anti-TNF-behandling att man får adekvat dränage av fistelsystemet och eventuella abscesser, då det annars finns risk för utveckling av svåra infektioner och sepsis. Det är alltså indicerat med ny undersökning i narkos med inläggning av lös seton, en eller flera. Man bör ge en seton 2-4 v för dränerande effekt innan man inleder behandling med infliximab (5 mg/kg vecka 0, 2, och 6). Evidens för effekt på fistelsjukdom finns inom denna terapigrupp än så länge endast med infliximab^{32, 56, 57}. Perianal Crohns sjukdom är ett tecken på aggressiv Crohns sjukdom och anti-TNF behandling bör inte utsättas annat än i särskilt utvalda fall.

Kombinationsbehandling kirurgi och anti-TNF (komplex analfistel)

Infliximab kan minska symtomen relativt snabbt (< 2 veckor)^{57 56}. Det är dock viktigt att komma ihåg att infliximab som singelbehandling utan kirurgi inte ger utläkning av fisteln utan enbart hudförslutning. Studier med MRI, ultraljud respektive undersökning i narkos^{58, 59} visar att fistelgångarna finns kvar även vid symptomatiskt lyckad behandling och effektdurationen av fistelslutning vid induktionsbehandling med infliximab (5 mg/kg vecka 0, 2 och 6) ligger på 12-22 veckor^{56, 57}.

Fortsatt underhållsbehandling med infliximab kombinerat med AZA/6-MP minskar dock behovet av kirurgi och sjukhusinläggningar för fistelproblem⁵⁷. Under de senaste fem åren har flera små studier visat att kombinationen seton *och* infliximab är överlägsen behandling med seton *eller* infliximab, sannolikt pga förbättrat dränage av abscesser och fistlar⁶⁰.

Kombinationen ger bättre respons⁶¹, längre effektduration⁶² och lägre recidivfrekvens/symptombörda⁶³. Man har också beskrivit bättre utläkning efter reparativ kirurgi när den görs under den period som man har effekt av infliximab⁶³.

Vid ett bra svar på infliximab får man utifrån patientens preferenser göra en klinisk värdering och avgöra om setonen skall sitta kvar, tas bort eller om man skall försöka med ett reparativt ingrepp. Exakt om och när i förloppet man kan dra en seton är inte klarlagt från litteraturen. Arbetsgruppens åsikt är att en seton bör ligga kvar fram till reparativ kirurgi om det är detta man strävar efter. Om patientens sjukdomsbild i övrigt motiverar underhållsbehandling med infliximab kan man antingen välja att dra setonen efter andra induktionsdosen (om patienten svarat bra kliniskt), alternativt låta setonen sitta kvar som långtidslösning för att säkra fortsatt dränage av fistelsystemet (om patienten kan fördrå detta).

När kombinerad kirurgisk och medicinsk behandling inklusive anti-TNF ger otillfredsställande effekt, eller om patienten haft två eller fler recidiv efter försök till reparativ kirurgi, eller om patienten har mycket svåra symtom av sin perianala sjukdom, övervägs avlastande/permanent stomi. Nutritionsstatus optimeras och eventuell kortisonbehandling trappas ut inför operation. Avlastning av analområdet med stomi ger ofta snabbt stora vinster vad gäller symtom och livskvalitet^{32, 64}. Det ger också möjlighet till nya försök till att uppnå effekt av kombinerad kirurgisk och medicinsk behandling riktat mot fistelproblematiken enligt ovan. Vid goda behandlingseffekter tas ställning till nedläggning av stomin. Fistlar till vagina har sämre chans att kunna nå stominedläggning och sämst är chansen vid samtidig analstenos där få eller inga får sin stomi nedlagd³⁵ och sammantaget är chansen till ihopkoppling efter avlastande stomi för perianal Crohns sjukdom så låg som var sjätte patient¹².

Vid bristande behandlingseffekt, med symptom av kvarvarande fistlar och tarminflammation och/eller anorektal stenosis trots optimal immunomodulering och anti-TNF som underhållsbehandling, tas ställning till prokterektomi efter det att en period med avlastande stomi prövats. Kvarlämnas rektum under längre tid måste hänsyn tas till malignitetsrisken på sikt och regelbundna endoskopiska kontroller rekommenderas⁴.

Prokterektomi

Inte heller prokterektomi är en helt säker utväg då detta i sin tur kan ge upp upphov till ett komplicerat läkningsförlopp efteråt med perineala sinus som kan behöva lång läkningstid och ibland kräva omfattande kirurgisk och medicinsk intervention. I en äldre studie läkte bara två av tre

patienterna med Crohns sjukdom som prokterektomerats⁶⁵, med en median läkningstid på 10 mån, och patienterna kan under tiden ha stora problem med smärta och illaluktande sekretion. En annan risk med proktekomi är neural påverkan i lilla bäckenet liksom förändring av anatomiska förhållanden vilket kan påverka sexualfunktionen negativt (potenspåverkan, försämrad lubrikation respektive retroflektad uterus), ge sekretstagnation i vagina och även försämrad fertilitet hos kvinnor.

Referenser

1. Bell SJ, Williams AB, Wiesel P, et al. The clinical course of fistulating Crohn's disease. *Aliment Pharmacol Ther*. 2003;17:1145-51.
2. Bouguen G, Siproudhis L, Bretagne JF, et al. Nonfistulizing perianal Crohn's disease: clinical features, epidemiology, and treatment. *Inflamm Bowel Dis* 2010;16:1431-42.
3. Jeffery PJ, Parks AG, Ritchie JK. Treatment of haemorrhoids in patients with inflammatory bowel disease. *Lancet* 1977;1:1084-5.
4. Sjö Dahl RI, Myrelid P, Söderholm JD. Anal and rectal cancer in Crohn's disease. *Colorectal Dis* 2003;5:490-5.
5. Schwartz DA, Loftus EV, Jr., Tremaine WJ, et al. The natural history of fistulizing Crohn's disease in Olmsted County, Minnesota. *Gastroenterology*. 2002;122:875-80.
6. Hellers G, Bergstrand O, Ewerth S, et al. Occurrence and outcome after primary treatment of anal fistulae in Crohn's disease. *Gut*. 1980;21:525-7.
7. Keighley MR, Allan RN. Current status and influence of operation on perianal Crohn's disease. *Int J Colorectal Dis*. 1986;1:104-7.
8. Lunniss PJ, Mann CV. Classification of internal haemorrhoids: a discussion paper. *Colorectal Dis* 2004;6:226-32.
9. Sangwan YP, Schoetz DJ, Jr., Murray JJ, et al. Perianal Crohn's disease. Results of local surgical treatment. *Dis Colon Rectum* 1996;39:529-35.
10. Cracco N, Zinicola R. Is haemorrhoidectomy in inflammatory bowel disease harmful? An old dogma re-examined. *Colorectal Dis* 2014;16:516-9.
11. American Gastroenterological Association medical position statement: perianal Crohn's disease. *Gastroenterology*. 2003;125:1503-7.
12. Singh B, George BD, Mortensen NJ. Surgical therapy of perianal Crohn's disease. *Dig Liver Dis* 2007;39:988-92.
13. Wolff BG, Culp CE, Beart RW, Jr., et al. Anorectal Crohn's disease. A long-term perspective. *Dis Colon Rectum* 1985;28:709-11.
14. D'Ugo S, Franceschilli L, Cadeddu F, et al. Medical and surgical treatment of haemorrhoids and anal fissure in Crohn's disease: a critical appraisal. *BMC Gastroenterol* 2013;13:47.
15. Nasr M, Ezzat H, Elsebae M. Botulinum toxin injection versus lateral internal sphincterotomy in the treatment of chronic anal fissure: a randomized controlled trial. *World J Surg* 2010;34:2730-4.
16. Fleshner PR, Schoetz DJ, Jr., Roberts PL, et al. Anal fissure in Crohn's disease: a plea for aggressive management. *Dis Colon Rectum* 1995;38:1137-43.
17. McSharry K, Dalzell AM, Leiper K, et al. Systematic review: the role of tacrolimus in the management of Crohn's disease. *Aliment Pharmacol Ther* 2011;34:1282-94.
18. Hart AL, Plamondon S, Kamm MA. Topical tacrolimus in the treatment of perianal Crohn's disease: exploratory randomized controlled trial. *Inflamm Bowel Dis* 2007;13:245-253.
19. Youssef T, Youssef M, Thabet W, et al. Randomized clinical trial of transcutaneous electrical posterior tibial nerve stimulation versus lateral internal sphincterotomy for treatment of chronic anal fissure. *Int J Surg* 2015;22:143-8.
20. Altunrende B, Sengul N, Arisoy O, et al. Transcutaneous electrical posterior tibial nerve stimulation for chronic anal fissure: a preliminary study. *Int J Colorectal Dis* 2013;28:1583-9.
21. Aho Fält U, Dahlberg M, Strandberg S, et al. Percutaneous tibial nerve stimulation – PTNS for chronic therapy resistant anal fissure, 1 yr follow-up, In ESCP, Dublin, 2015.
22. Bouguen G, Trouilloud I, Siproudhis L, et al. Long-term outcome of non-fistulizing (ulcers, stricture) perianal Crohn's disease in patients treated with infliximab. *Aliment Pharmacol Ther* 2009;30:749-56.

23. Hughes LE. Clinical classification of perianal Crohn's disease. *Dis Colon Rectum* 1992;35:928-32.
24. Brisinda G, Vanella S, Cadeddu F, et al. Surgical treatment of anal stenosis. *World J Gastroenterol* 2009;15:1921-8.
25. Brochard C, Siproudhis L, Wallenhorst T, et al. Anorectal stricture in 102 patients with Crohn's disease: natural history in the era of biologics. *Aliment Pharmacol Ther* 2014;40:796-803.
26. Crapp AR, Alexander-Williams J. Fissure-in-ano and anal stenosis. Part I: conservative management. *Clin Gastroenterol* 1975;4:619-28.
27. Galandiuk S, Kimberling J, Al-Mishlab TG, et al. Perianal Crohn disease: predictors of need for permanent diversion. *Ann Surg* 2005;241:796-801; discussion 801-2.
28. Alexander-Williams J, Buchmann P. Perianal Crohn's disease. *World J Surg* 1980;4:203-8.
29. Shah SB, Pickham D, Araya H, et al. Prevalence of Anal Dysplasia in Patients With Inflammatory Bowel Disease. *Clin Gastroenterol Hepatol* 2015;13:1955-61 e1.
30. Slessor AA, Bhangu A, Bower M, et al. A systematic review of anal squamous cell carcinoma in inflammatory bowel disease. *Surg Oncol* 2013;22:230-7.
31. Connell WR, Sheffield JP, Kamm MA, et al. Lower gastrointestinal malignancy in Crohn's disease. *Gut* 1994;35:347-52.
32. Caprilli R, Gassull MA, Escher JC, et al. European evidence based consensus on the diagnosis and management of Crohn's disease: special situations. *Gut*. 2006;55 Suppl 1:i36-58.
33. Yassin NA, Askari A, Warusavitarne J, et al. Systematic review: the combined surgical and medical treatment of fistulising perianal Crohn's disease. *Aliment Pharmacol Ther* 2014;40:741-9.
34. Graf W, Andersson M, Akerlund JE, et al. Long-term outcome after surgery for Crohn's anal fistula. *Colorectal Dis* 2015.
35. Marti-Gallostra M, Myrelid P, Lovegrove RE, et al. Has the role of a defunctioning stoma for large bowel Crohn's disease changed in the biological era?, In ECCO, Barcelona, 2013.
36. Makowiec F, Jehle EC, Becker HD, et al. Perianal abscess in Crohn's disease. *Dis Colon Rectum*. 1997;40:443-50.
37. Schwartz DA, Wiersema MJ, Dudiak KM, et al. A comparison of endoscopic ultrasound, magnetic resonance imaging, and exam under anesthesia for evaluation of Crohn's perianal fistulas. *Gastroenterology* 2001;121:1064-72.
38. West RL, Zimmerman DD, Dwarkasing S, et al. Prospective comparison of hydrogen peroxide-enhanced three-dimensional endoanal ultrasonography and endoanal magnetic resonance imaging of perianal fistulas. *Dis Colon Rectum* 2003;46:1407-15.
39. Buchanan GN, Halligan S, Bartram CI, et al. Clinical examination, endosonography, and MR imaging in preoperative assessment of fistula in ano: comparison with outcome-based reference standard. *Radiology* 2004;233:674-81.
40. Orsoni P, Barthet M, Portier F, et al. Prospective comparison of endosonography, magnetic resonance imaging and surgical findings in anorectal fistula and abscess complicating Crohn's disease. *Br J Surg* 1999;86:360-4.
41. Halligan S, Stoker J. Imaging of fistula in ano. *Radiology* 2006;239:18-33.
42. Irvine EJ. Usual therapy improves perianal Crohn's disease as measured by a new disease activity index. McMaster IBD Study Group. *J Clin Gastroenterol*. 1995;20:27-32.
43. Stjernman H, Granno C, Järnerot G, et al. Short health scale: a valid, reliable, and responsive instrument for subjective health assessment in Crohn's disease. *Inflamm Bowel Dis* 2008;14:47-52.
44. Jakobovits J, Schuster MM. Metronidazole therapy for Crohn's disease and associated fistulae. *Am J Gastroenterol*. 1984;79:533-40.
45. Ursing B, Kamme C. Metronidazole for Crohn's disease. *Lancet*. 1975;1:775-7.

46. Brandt LJ, Bernstein LH, Boley SJ, et al. Metronidazole therapy for perineal Crohn's disease: a follow-up study. *Gastroenterology*. 1982;83:383-7.
47. Turunen U, Farkkila, M., Valtonen, V. Long-term outcome of ciprofloxacin treatment in severe perianal or fistulous Crohn's disease. *Gastroenterology* 1993;104:A793 (Abstract).
48. Bernstein LH, Frank MS, Brandt LJ, et al. Healing of perineal Crohn's disease with metronidazole. *Gastroenterology*. 1980;79:357-65.
49. Rutgeerts P. Review article: treatment of perianal fistulizing Crohn's disease. *Aliment Pharmacol Ther*. 2004;20 Suppl 4:106-10.
50. Pearson DC, May GR, Fick GH, et al. Azathioprine and 6-mercaptopurine in Crohn disease. A meta-analysis. *Ann Intern Med* 1995;123:132-142.
51. Dejaco C, Harrer M, Waldhoer T, et al. Antibiotics and azathioprine for the treatment of perianal fistulas in Crohn's disease. *Aliment Pharmacol Ther*. 2003;18:1113-20.
52. Heuman R, Bolin T, Sjodahl R, et al. The incidence and course of perianal complications and arthralgia after intestinal resection with restoration of continuity for Crohn's disease. *Br J Surg* 1981;68:528-30.
53. Andreani SM, Dang HH, Grondona P, et al. Rectovaginal fistula in Crohn's disease. *Dis Colon Rectum* 2007;50:2215-22.
54. Corte H, Maggiori L, Treton X, et al. Rectovaginal Fistula: What Is the Optimal Strategy?: An Analysis of 79 Patients Undergoing 286 Procedures. *Ann Surg* 2015;262:855-60; discussion 860-1.
55. Mege D, Frasson M, Maggiori L, et al. Is biological mesh interposition a valid option for complex or recurrent rectovaginal fistula? *Colorectal Dis* 2016;18:O61-5.
56. Present DH, Rutgeerts P, Targan S, et al. Infliximab for the treatment of fistulas in patients with Crohn's disease. *N Engl J Med* 1999;340:1398-405.
57. Lichtenstein GR, Yan S, Bala M, et al. Infliximab maintenance treatment reduces hospitalizations, surgeries, and procedures in fistulizing Crohn's disease. *Gastroenterology*. 2005;128:862-9.
58. Van Assche G. Magnetic resonance imaging of the effects of infliximab on perianal fistulizing Crohn's disease. *The American Journal of Gastroenterology* 2003;98:332-339.
59. van Bodegraven AA, Sloots CE, Felt-Bersma RJ, et al. Endosonographic evidence of persistence of Crohn's disease-associated fistulas after infliximab treatment, irrespective of clinical response. *Dis Colon Rectum*. 2002;45:39-45; discussion 45-6.
60. Gaertner WB, Decanini A, Mellgren A, et al. Does infliximab infusion impact results of operative treatment for Crohn's perianal fistulas? *Dis Colon Rectum* 2007;50:1754-1760.
61. Hyder SA, Travis SP, Jewell DP, et al. Fistulating anal Crohn's disease: results of combined surgical and infliximab treatment. *Dis Colon Rectum* 2006;49:1837-41.
62. Topstad DR, Panaccione R, Heine JA, et al. Combined seton placement, infliximab infusion, and maintenance immunosuppressives improve healing rate in fistulizing anorectal Crohn's disease: a single center experience. *Dis Colon Rectum* 2003;46:577-83.
63. van der Hagen SJ, Baeten CG, Soeters PB, et al. Anti-TNF-alpha (infliximab) used as induction treatment in case of active proctitis in a multistep strategy followed by definitive surgery of complex anal fistulas in Crohn's disease: a preliminary report. *Dis Colon Rectum*. 2005;48:758-67.
64. Kasperek MS, Glatzle J, Temeltcheva T, et al. Long-term quality of life in patients with Crohn's disease and perianal fistulas: influence of fecal diversion. *Dis Colon Rectum* 2007;50:2067-2074.
65. Corman ML, Veidenheimer MC, Collier JA, et al. Perineal wound healing after proctectomy for inflammatory bowel disease. *Dis Colon Rectum* 1978;21:155-9.

Appendix

Behandlingsalternativ

Anala fissurer och ulcerationer

Vi har använt metoden hos oss på många Crohn patienter med svåra ulcerationer och inflammerade fissurer.

Högdos Prednisolon APL suppositorier 20 mg x 2 i en vecka, följt av 20 mg x 1 i en vecka, 10mg x2 i ytterligare en vecka och därefter 10 mg x1 fram till symptomfrihet eller återbesök.

Ibland när vi har patienter med perianala sår som inte vill läka på sedvanlig behandling använder vi stark kortisonkräm eller -salva att smörja på såret i syfte att minska den överdrivna inflammatoriska reaktionen hos dessa patienter.

BäckenBottenCentrum, kirurgiska kliniken, SUS Malmö

Perianal fistlar

Metronidazol 400-500 mg 2-3 ggr/dag